

Prader-Willi-Syndrom

Die Anziehungskraft des Essens

Alina Bosshard^a, dipl. Ärztin; Dr. med. Samuel Morf^a; Dr. med. Martina Jäggi^b; Patrick Bindschädler^c, dipl. Arzt; Dr. med. Christopher Soll^c; Dr. med. Alexander Maurer^d; Prof. Dr. med. Peter E. Ballmer^a

Kantonsspital Winterthur

^a Klinik für Innere Medizin, Departement Medizin; ^b Zentrum für Intensivmedizin; ^c Klinik für Viszeral- und Thoraxchirurgie, Departement Chirurgie;

^d Institut für Radiologie und Nuklearmedizin

Hintergrund

Üblicherweise entscheiden die Anamnese und die Klinik über die weiteren Abklärungen bei Patienten mit Abdominalschmerzen. In gewissen Fällen lohnt es sich jedoch, sich auch bei unspektakulärer Anamnese, einem unauffälligen Abdomenstatus und Laborparametern im Referenzbereich für eine konventionelle Bildgebung zu entscheiden.

Fallbericht

Anamnese

Die notfallmässige Vorstellung des 17-jährigen Patienten mit Prader-Willi-Syndrom (PWS) in Begleitung der Eltern erfolgte aufgrund diffuser Bauchschmerzen seit wenigen Stunden. Die Schmerzen wurden als krampfartig beschrieben, mit Lokalisation im Oberbauch ohne Ausstrahlung, die Schmerzintensität lag auf der visuellen Analogskala (VAS) bei 5/10. Laut den Eltern klagte der Patient üblicherweise nicht über Schmerzen, er habe – wie beim PWS üblich [1] – eine hohe Schmerztoleranz. Der letzte Stuhlgang am Vortag sei normal geformt und gefärbt gewesen, der Windabgang war zum Zeitpunkt der Vorstellung erhalten. Erbrechen und Übelkeit wurden verneint. Die persönliche Anamnese sowie die Ernährungsanamnese waren bland. Die Mutter des Patienten erwähnte nur den Hang zur Obstipation, die unter Macrogol gut eingestellt war.

Status

Der Patient präsentierte sich in einem guten Allgemeinzustand, er wirkte etwas eingeschüchtert, interagierte jedoch aufgeschlossen. Die im Ohr gemessene Körpertemperatur lag bei 36,9 °C. Der Blutdruck betrug im Liegen 145/90 mmHg beidseits, der Puls war rhythmisch mit einer Frequenz von 68/min. Die Herztöne waren rein, über allen Lungenfeldern auskultierten wir vesikuläre Atemgeräusche. Das Abdomen wies in der Auskultation spärliche, nicht hypersonor klingende Darmgeräusche auf, zeigte sich palpatorisch weich mit einer leichten Druckdolenz periumbilical ohne Abwehrspannung und ohne Loslassschmerz.



Alina Bosshard

Befunde und Diagnose

Laboranalytisch fand sich eine leichte normochrome, normozytäre Anämie mit einem Hämoglobin von 13,6 g/dl, die Leukozyten lagen mit $8,28 \times 10^9/l$ im Referenzbereich, ebenso das C-reaktive Protein (<1 mg/l). Bis auf eine grenzwertig erhöhte alkalische Phosphatase (156 U/l, am ehesten im Rahmen des noch nicht abgeschlossenen Wachstums) waren die Leber-, Galle- und Pankreasparameter unauffällig.

Zur weiteren Diagnostik führten wir eine konventionelle Abdomenübersichtsaufnahme durch (Abb. 1). In dieser zeigte sich überraschend ein ca. 22 cm langer und 1,4 cm breiter, röntgendichter Fremdkörper vertikal auf das Abdomen projiziert, mit einer Ausdehnung von Höhe Brustwirbelkörper 11 bis Lendenwirbelkörper 4. Es fand sich keine freie Luft, ein Zeichen, dass keine Perforation vorlag. Auch unter Vorweisen des radiologischen Befundes bekannte der Patient erst nach mehrmaligem Nachfragen, 24 Stück Magnete im Verlauf des Nachmittages beim Aufhängen eines Bildes verschluckt zu haben.

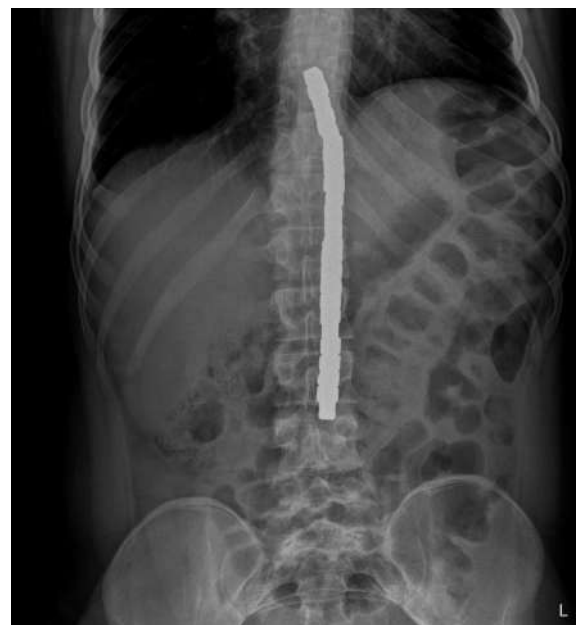

Abbildung 1: Konventionell-radiologisch zeigte sich ein ca. 22 cm langer und 1,4 cm breiter, röntgendichter Fremdkörper. Dass die Magnete sich im Magen und im Zökum befanden, war hier noch nicht bekannt.

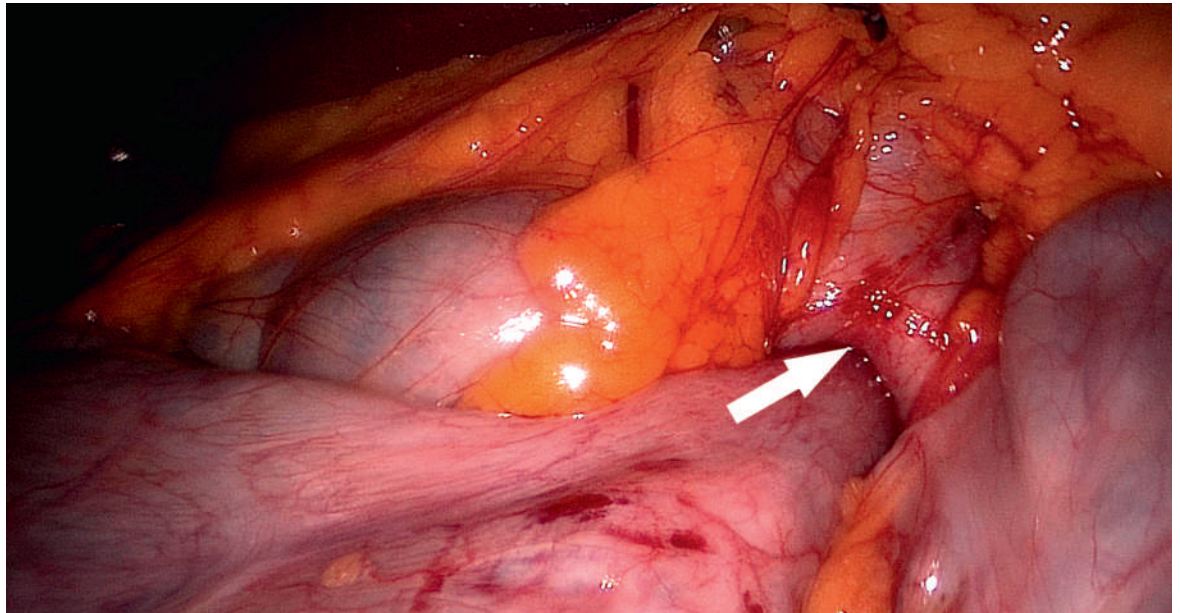


Abbildung 2: Laparoskopisch zeigte sich das Zökum aufgrund der Anziehungskraft zwischen den Magneten an den Magen adhären (Pfeil).

Therapie und Verlauf

Der Patient wurde auf unsere Intensivstation verlegt, wo eine Gastroskopie unter Intubation durchgeführt wurde mit dem frustranen Versuch, die extrem starken Magnete zu entfernen. Es folgte die diagnostische Laparoskopie, bei der sich das Zökum am Magen adhären zeigte (Abb. 2). Wegen der starken Anziehungskraft zwischen Laparoskopieinstrumenten und Magneten mit Gefahr einer Darm- oder Magenläsion wurde zur Laparotomie gewechselt. Die Serosa zeigte sich im Bereich der Adhäsionsstellen intakt. So konnten die 20 im Magen und vier im Zökum liegenden Magnete mittels einer Gastro- und Kolotomie mit anschliessendem Direktverschluss geborgen werden. Der postoperative Verlauf gestaltete sich problemlos und der Patient konnte am fünften postoperativen Tag in gutem Allgemeinzustand nach Hause entlassen werden.

Diskussion

Beim Patienten besteht ein Prader-Willi-Syndrom (PWS), auch bekannt als Prader-Labhard-Willi-Fanconi-Syndrom, Urban-Syndrom oder Urban-Rogers-Meyer-Syndrom. Es handelt sich dabei um eine genetische Erkrankung durch einen mutationsbedingten Fehler in Kombination mit dem genomischen Prägungsmechanismus (Imprinting) des Chromosoms 15 und wurde erstmals 1956 von den Zürcher Kinderärzten Andrea Prader und Heinrich Willi sowie dem Internisten und Endokrinologen Alexis Labhart beschrieben [2]. Die Inzidenz liegt bei 1:10 000 bis 1:15 000 Kindern mit

gleicher Verteilung auf die Geschlechter, weltweit sind ca. 400 000 Personen betroffen [2].

Bei ca. 70% der Patienten mit PWS besteht eine Unvollständigkeit des vom Vater stammenden Chromosoms 15 (Chromosomenabschnitt 15q11-13), das mütterliche Chromosom wird durch das Imprinting methyliert und abgebaut. Das Genprodukt fehlt folglich aufgrund einer paternalen Deletion, einer maternalen uniparentalen Disomie, eines Imprintingdefekts oder einer paternalen chromosomalen Translokation [2].

Im Neugeborenenalter besteht die Hauptsymptomatik aus einer ausgeprägten Muskelhypotonie (sogenanntes «floppy infant»), Hypogonadismus und syndromtypischen Gesichtszügen (Dolichocephalie, mandelförmige Augen, schmale Oberlippen) [2]. Im Verlauf der Kindheit werden Entwicklungsverzögerung und Intelligenzminderung deutlich. Ein Kardinalsymptom des PWS ist der unstillbare Hunger, der durch das Fehlen des Sättigungsgefühls aufgrund einer Dysfunktion hypothalamischer Zentren zustande kommt. Verhältnismässig (im Vergleich zu anderen Patienten mit Adipositas gleichen Grades) resultieren daraus selten Sekundärerkrankungen wie Adipositas, Diabetes mellitus und Herz-Kreislauf-Krankheiten. McCandless et al. [3] beschrieben 2012 ein 12-fach erhöhtes Risiko für das Verschlucken toxischer Substanzen bei Kindern mit PWS im Vergleich zu gesunden Kindern in der entsprechenden Altersgruppe.

In unserem Fall wurden wir durch die Eltern des Patienten auf die besonderen Verhältnisse bei Magenbeschwerden bei PWS-Patienten aufmerksam gemacht.

Korrespondenz:

Alina Bosshard, dipl. Ärztin
Klinik für Innere Medizin
Departement Medizin
Kantonsspital Winterthur
Brauerstrasse 15
CH-8401 Winterthur
alina.bosshard[at]ksw.ch

Sie bezogen sich auf einen Artikel («PWS und Komplikationen des Magen-Darm Traktes») von PD Dr. med. Udo Meinhardt des Pädiatrisch-Endokrinologischen Zentrums Zürich [1], der vor der Gefahr von verkanteten Perforationen und akuten Magenüberblähungen bei PWS-Patienten warnte. Die Kernaussagen, dass Patienten mit PWS die Beschwerden weniger gut erklären könnten und weniger schmerzempfindlich seien, führten zur Empfehlung, bei abdominalen Beschwerden bei PWS-Patienten mindestens eine Abdomenübersichtsaufnahme durchzuführen.

Weltweit ist es in den vergangenen Monaten zu drei Todesfällen von Betroffenen mit PWS aufgrund von Komplikationen des Magen-Darm-Traktes gekommen. Auch in den Niederlanden wurde eine Fallbeschreibung von Smorenberg et al. [4] veröffentlicht, in der

sich ein PWS-Patient mit Regurgitation und Appetitlosigkeit notfallmässig vorstellte und letztlich an einem septischen Schock aufgrund einer Magenwandnekrose als Folge von «binge eating» verstarb. Diese Todesfälle motivierten die PWS-Selbsthilfegruppe Schweiz, den angesprochenen Artikel [1] zu publizieren.

Unser Patient verhielt sich, wie im Artikel von PD Dr. med. U. Meinhardt beschrieben, sehr indolent. Dazu kam die diskrete Klinik im Abdominalstatus: bei weichem Abdomen waren die einzigen Hinweise eine leichte periumbilikale Druckdolenz ohne Abwehrspannung und die spärlichen, sonst unauffälligen Darmgeräusche. Da der Patient verschwiegen hatte, die Magnete eingenommen zu haben, hätte es auch in unserem Fall zu einer Entlassung nach Hause mit fatalen Folgen wie einer intestinalen Perforation kommen können. Selbst nach Erhalt der Röntgenbilder und unter Vorlegen dieser verneinte der Patient vehement eine Einnahme von Fremdkörpern und gab erst nach wiederholter Nachfrage das Verschlucken zu.

Disclosure statement

Die Autoren haben keine finanziellen oder persönlichen Verbindungen im Zusammenhang mit diesem Beitrag deklariert.

Literatur

- 1 Meinhard U. PWS und Komplikationen des Magen-Darm Traktes. PWS-INFOS Dezember 2015.
- 2 Hurren BJ, Flack NA. Prader-Willi syndrome: A spectrum of anatomical and clinical features. *Clin Anat.* 2016;29(5):590–605. doi: 10.1002/ca.22686.
- 3 McCandless SE, Powell KP, Sandberg U. Risk for ingestion of toxic substances in children with Prader-Willi syndrome. *Am J Med Genet A.* 2012;158A(11):2866–9. doi: 10.1002/ajmg.a.34315.
- 4 Smorenberg A, Buter NH, Mollema R, Toornvliet AC, Hack WW. A teenager with Prader-Willi syndrome with loss of appetite. *Ned Tijdschr Geneesk.* 2014;158:A7503.

Das Wichtigste für die Praxis

- Leidet ein Patient mit Prader-Willi-Syndrom (PWS) – oder anderen Syndromen mit geistiger Entwicklungsstörung – an Bauchschmerzen, sollten die Beschwerden auch bei milder Klinik und blanden Laborresultaten mindestens mittels Abdomenübersichtsaufnahme abgeklärt werden. Im Zweifelsfall sollte man den Patienten zur Überwachung kurz hospitalisieren.
- Man kann nicht davon ausgehen, dass der Patient in der Anamnese alle wichtigen Informationen äussern kann – möglicherweise verschweigt er diese.
- Das Beispiel zeigt auch die Wichtigkeit der Kommunikation mit den Eltern, wenn es sich um seltene Störungen und Patienten mit geistiger Entwicklungsstörung handelt.